大阪船員保険病院だより

Vol.70　平成26年３月

目　次

◆　診療科紹介（眼科）
◆　胆石症
◆　病院の名称変更について

診療科紹介【眼科】

眼科部長　　檀上　幸孝

平成２６年４月より、大阪船員保険病院は地域医療推進機構　大阪みなと中央病院と名称が変わります。運営母体と名称の変更がどのように診療内容に影響するのかは現時点では未知で、ご心配されている方も多いのではないかと思います。

病院が移転するわけでもありませんし、当面は今までと大きな変化はないのではと思います。眼科として地域医療にどのように貢献できるかは皆様のこれからのニーズ次第ですが、地域医療というからには地域完結型すなわち当科を受診されればほとんどの疾患が診断から治療からフォローアップまで可能という“引出し”の多さが大切ではないでしょうか。

幸いに当科では、白内障、糖尿病網膜症、網膜剥離、黄斑上膜、加齢黄斑変性症、緑内障、ドライアイ、角結膜疾患、涙道閉塞症などの多種多様な疾患の診断と治療が可能です。常勤医は２名と少数精鋭ですが、診療機器は多種類のスタンダードな機器をそろえています。

ご参考までに昨年平成２５年のレーザーを含めた手術総件数は１５０８で、中でも白内障手術４３５、糖尿病網膜症、網膜剥離、黄斑上膜に対する硝子体手術９３、緑内障手術２９、涙道閉塞症に対する涙管チューブ留置術５４、加齢黄斑変性症に対する抗新生血管薬硝子体注射１４３、同じく加齢黄斑変性症に対する光線力学的療法（ＰＤＴ）２４などの他、多くの引出しを持って治療を行ってきました。どのように治療をしていくかは、患者の皆様にメリットとデメリットをご説明してよくご理解していただいた上で行うようにしています。

さらに、港区・住之江区・西区において当科と密接な提携関係のある開業眼科医の存在が大きく、地域医療を推進していく上でお互いに競合するのではなく補完し合っていることも、患者の皆様にはきっと安心感をもっていただけるのではないかと思います。

最後に緑内障手術のトピックスをご紹介します。

ＥＸＰＲＥＳＳ® というインプラントを挿入する緑内障手術です。

線維柱帯切除術（トラベクレクトミー）という術式に似ていますが、眼内での操作が不要で出血や炎症がほとんどなく術中術後の合併症が少ないため非常に手術成績が良好です。

平成２５年に１３例の緑内障手術に使用いたしました。

このように眼科手術は日進月歩で進んでいます。当科は常に最先端の良い技術を取り入れて患者の皆様に還元していく努力をしています。



ＥＸＰＲＥＳＳ® 本体

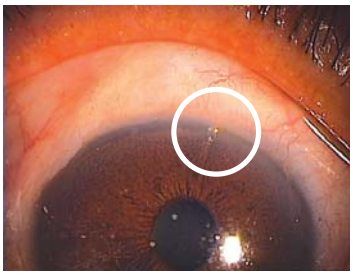

ＥＸＰＲＥＳＳ®（丸印内）

～ 胆 石 症 ～

外科部長　中 野 博 史

胆石症とは

肝臓は生体内の老廃物や有害物質を代謝・解毒し、胆汁として体外に排出する機能を持っています。体内の余ったコレステロールや古くなった血色素から生成されるビリルビンなどが主要な成分となり、肝臓が合成する胆汁酸と共に水分と溶け合って胆汁になります。胆汁は膵液と混ざり、消化酵素を活発にして、脂肪やタンパク質を分解して腸から吸収しやすくする働きももっています。胆石とは、胆汁の排泄路である胆管や胆嚢の中で胆汁の成分が固まった固形物のことで、これによって生じる病的状態が胆石症です。胆石症は胆石のできている部位により、「胆嚢結石症」「総胆管結石症」「肝内結石症」とよばれます。胆石は胆嚢にもっとも多いので、一般に胆石症といえば「胆嚢結石症」をさします。

胆石による主な症状

胆石に関連しておこる腹痛を「胆石発作」とよびます。これは、特に脂肪食（油もの）を食べたあとにおこることが多く（従って夜間におこることが多い）、痛みの部位は、主にみぞおちから右の上腹部で、背中や右肩が痛くなることもあります。痛みの強さは、我慢できないくらいの強い痛みのこと「疝痛発作」（図１）もあれば、少し重い感じがするだけの軽いこともあります。胆嚢は右の上腹部にありますが、痛むところはみぞおちが多いので、胃の痛みと感じて、胃が悪いと思って検査して胆石症を指摘されることもよくあります。

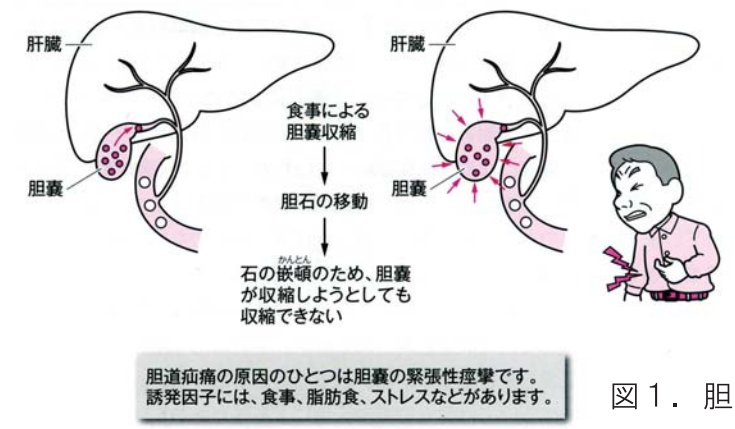

図１．胆石発作のおこり方

胆石症の診断

胆石症は、通常、痛みを中心としたお腹の症状で病院や診療所を受診します。最初の診断法は、腹部超音波検査（腹部エコー）で、受診者の負担がないことがメリットです。
人間ドックなどでも、無症状の胆石症がみつかることがあります。胆嚢炎の程度や胆管炎の合併等の検査には、腹部ＣＴ、ＭＲＣＰ、ＥＲＣＰ等を行います。

胆石症の手術適応

痛みの出た人は、手術の適応になります。痛みの症状がない人は、基本的には手術を受ける必要性は乏しいです。将来的に痛みをおこす危険性が高いのは、小さい胆石をたくさん持っている人、胆石が胆嚢管に詰まり、胆嚢の働きが失われている人、若年者などがあげられます。このような場合は専門医に相談して下さい。胆石症が胆嚢癌の発生の原因になるという具体的な証拠はありませんが、症状に比べて胆嚢の壁が厚い人は、専門医と相談することが重要と考えます。

胆石症の手術治療

胆石症の手術は、全身麻酔下に胆嚢ごと取り出します。1990年以降、腹腔鏡下手術（お腹に穴をあけて腹腔内の映像をみながらする手術）が導入され、現在では第一選択の術式となっています。腹腔鏡下胆嚢摘出術では、お臍に約１cmの傷をいれて、お腹の中に炭酸ガスを注入（気腹）してお腹を膨らませ（ドーム球場のようにします）、腹部（みぞおち、右わき腹等）に２～３個の穴をあけて、手術器具を使用して胆嚢を体外に取り出します。最近では穴を１か所（３cm程度）にして行う単孔式手術もあります。いずれにせよ、腹腔鏡下手術は、身体への負担が軽く早期社会復帰が可能です。一方、開腹手術は、上腹部の真ん中の切開（上腹部正中切開）または右肋骨から約２～３cmほど下の切開（肋弓下切開）でお腹を開けます。傷は約20cmに及び、体への負担は大きいのですが、直接お腹の中を触りながら手術をおこなえるため、むずかしい手術では安全性が優れています。（図２）

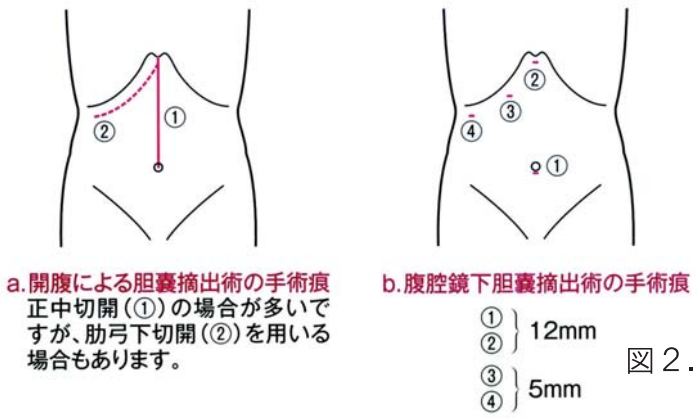

図２．開腹手術と腹腔鏡下胆嚢摘出術によるお腹にできる手術瘢の違い

腹腔鏡下胆嚢摘出手術の合併症

① 胆管損傷

胆嚢を摘出するために胆嚢管、総肝管、肝下面に囲まれた部位の脂肪を取り除き、胆嚢動脈と胆嚢管を露出し確認するのですが、炎症がひどいと、総肝管を胆嚢管と見誤り、胆管損傷は生じます。軽いものは縫い合わせて修復しますが、完全に切り離してしまうほどの損傷の場合には開腹手術に移行し、胆管と消化管をつなぐ手術を行います。

② 出血

脂肪が多い場合や炎症が強い場合などでは、胆嚢動脈が確認しづらく損傷して出血することがあります。また、胆嚢は肝臓の下面にしっかりと貼り付いているので胆嚢を摘出するためには肝臓からはがさないといけません。特に炎症が強い場合は強固にくっついているので、はがす際に損傷すると、肝臓は血流が豊富な臓器であるため出血することがあります。

③ 他臓器損傷

炎症の程度や腹部手術の既往などにより胆嚢とほかの臓器が貼りついてしまう現象が生じていることがあります。胆嚢の周囲には肝臓、十二指腸、大腸などの臓器があり、癒着がひどいとはがす際にこのような臓器に損傷を生じることがあります。程度によっては修復するために開腹手術への移行が必要になる場合があります。

いずれにせよ、合併症は胆嚢炎の程度の強い場合に起こりやすくなります。

胆嚢摘出後

胆嚢を摘出して退院した後は、定期的な受診、検査の必要性はありません。
しかし、何らかの症状が出れば受診して下さい。

2014年4月 独立行政法人 地域医療機能推進機構へ

大阪みなと中央病院 に変更になります。

地域医療機能推進機構（ＪＣＨＯ）に生まれ変わる病院の所在地

（病院名は平成２６年４月に新名称に変更予定）

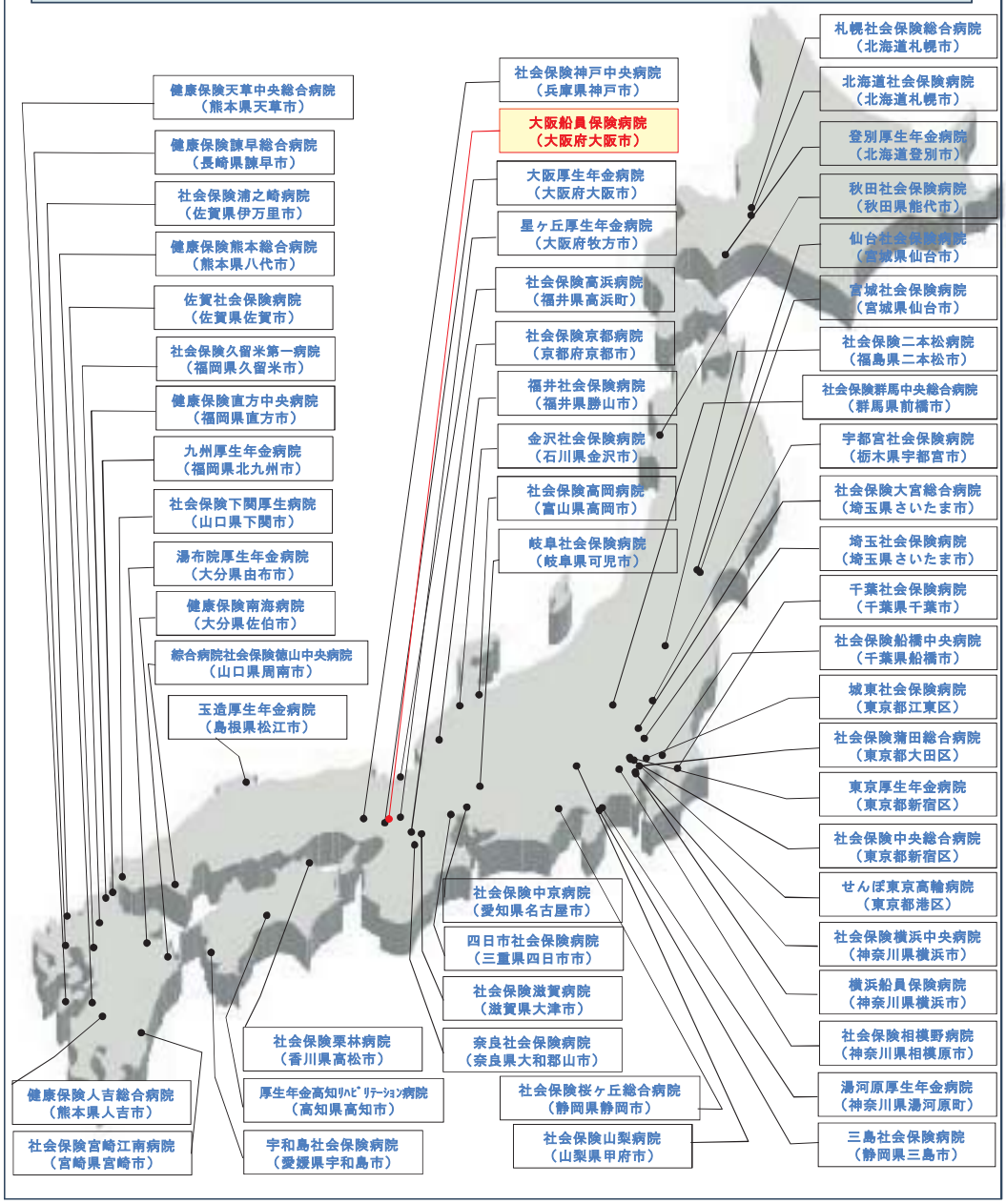

※すでに厚生労働省から譲渡指示が出されている病院は除く

２０１４年４月大阪船員保険病院から大阪みなと中央病院に変更になります!!

名称がかわっても皆様に寄り添って安心を提供できる病院でいられるよう
職員一同今まで以上につとめていく所存でございます。

発　行

大阪船員保険病院／地域医療連絡室
〒552-0021 大阪市港区築港1-8-30
TEL 06-6572-5721（代表） FAX 06-6572-6713
http://www.sempos.or.jp/ohsaka/renkei/renkei_tayori.html

Japan Council for Quality Health Care
日本医療機能評価機構